骨髄像の見方と考え方

第16回形態学勉強会 29-May-2010

シーメンスヘルスケア・ダイアグノスティックス株式会社
マーケティング部　池田　尚隆

血液細胞体系（ヒトにおける基準で体系化）

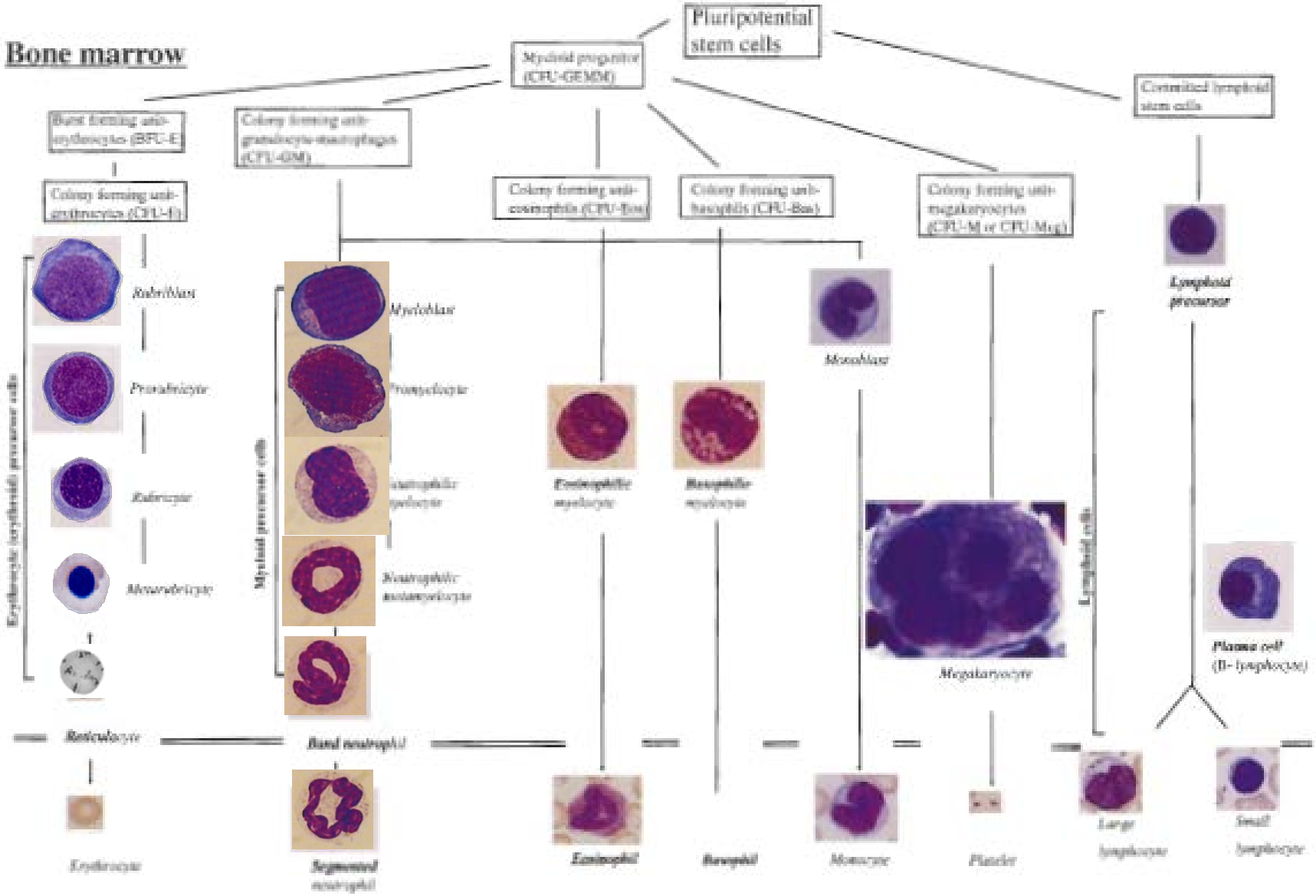

出典：血液細胞アトラス第4版
著者：三輪　史朗、渡辺　陽之輔
出版：文光堂

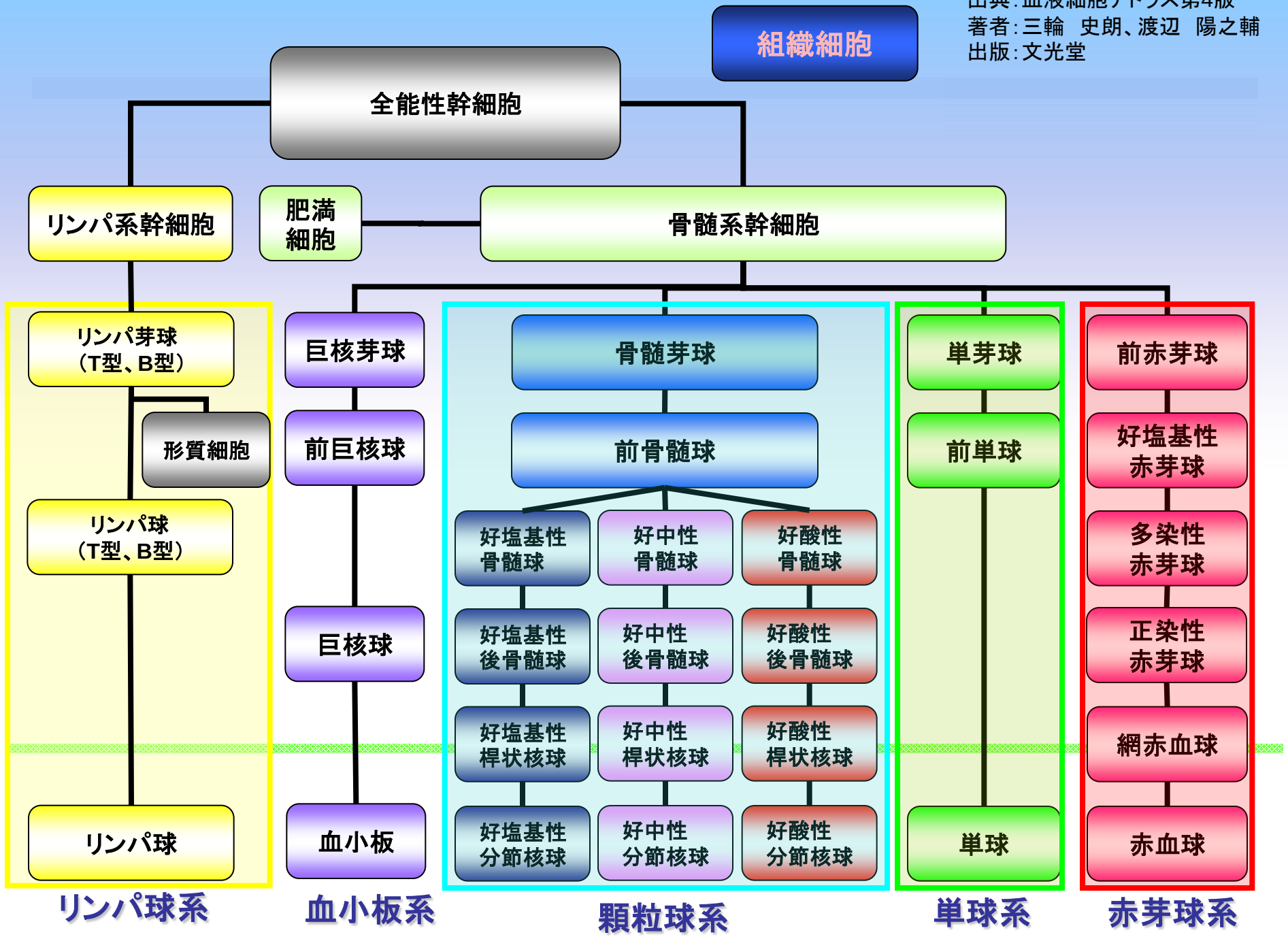

赤血球と骨髄系細胞の分化（ヒトにおける＝サル、イヌ？）

赤血球系

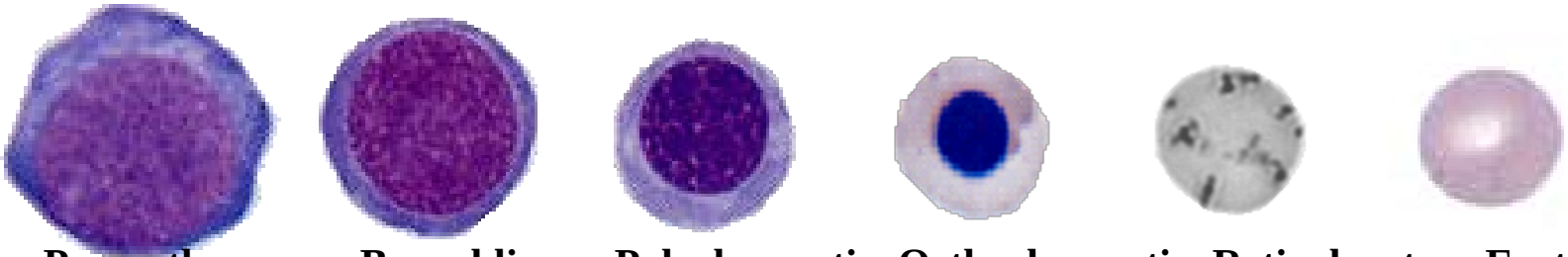

Proerythro Blast	Basophlic erythroblast	Polychromatic erythroblast	Orthochromatic erythroblast	Reticulocyte	Erythrocyte
RubriBlast	ProRubricyte	Rubricyte	Metarubricyte		
前赤芽球	好塩基性赤芽球	多染性赤芽球	正染性赤芽球	網赤血球	赤血球

骨髄系

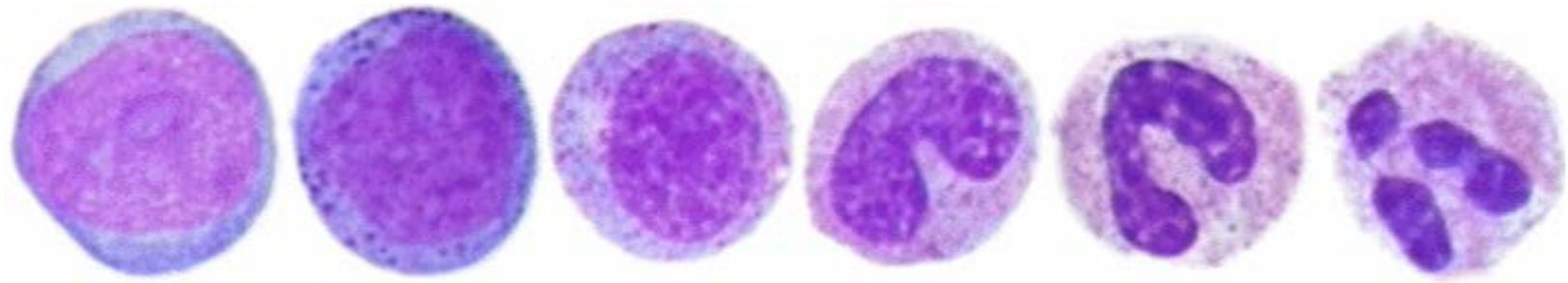

MyeloBlast	Promyelocyte	Myelocyte	Metamyelocyte	Band form	Segmented form
骨髄芽球	前骨髄球	骨髄球	後骨髄球	桿状核球	分葉核球

骨髄系細胞 in ラット＝Rodent （マウス）

ドーナッツ形状

MyeloBlast　Promyelocyte　Myelocyte　Metamyelocyte　PeripheralG

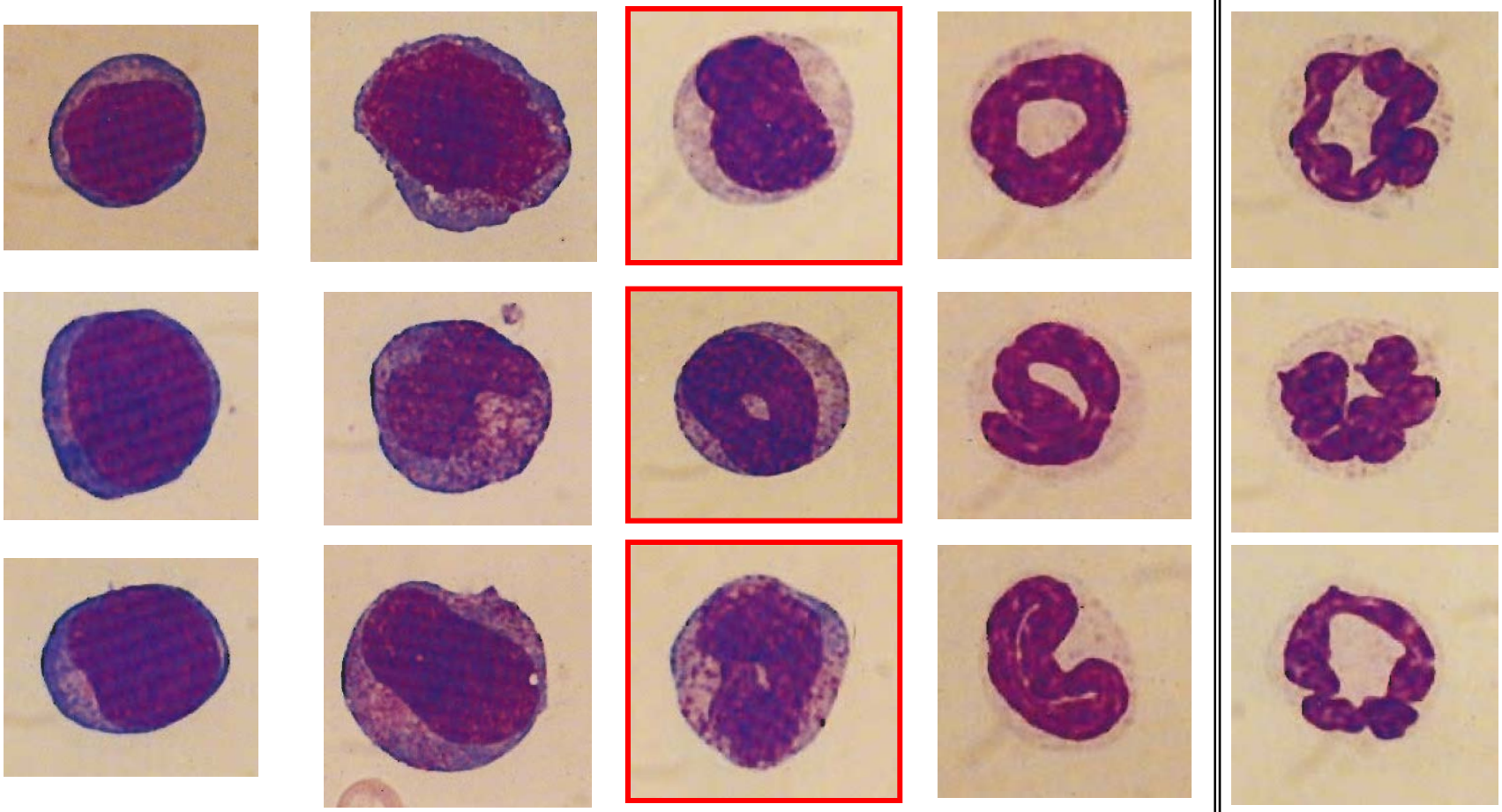

データ参照： ATLAS OF THE HEMATOLOGY OF THE LABORATORY RAT / A.HASEGAWA

健常動物の骨髄の正常値

骨髄芽球	1.30%	
前骨髄球	4.40%	
骨髄球	7.00%	
後骨髄球	10.00%	
桿状核球	13.60%	
分葉核球	13.60%	53．8%
好酸球	3.70%	
好塩基球	0.20%	
リンパ球	19.10%	
単球	3.30%	
形質細胞	1.20%	
細網細胞	1.80%	
前赤芽球	0.20%	
正赤芽球		
塩基性	1.80%	20．5%
多染性	16.30%	
正染性	2.20%	
M/E比	2.5	

骨髄像の観察
どの系統の細胞の増加あるいは減少
＝正常値の理解が必要

量（数）の考え方
通常骨髄では細胞分裂と増殖期間の関係から、後骨髄球から分葉核球、多染性赤芽球が一番多く出現する。

出現頻度と発育段階

総赤芽球が30%の場合（4回細胞分裂モデル）

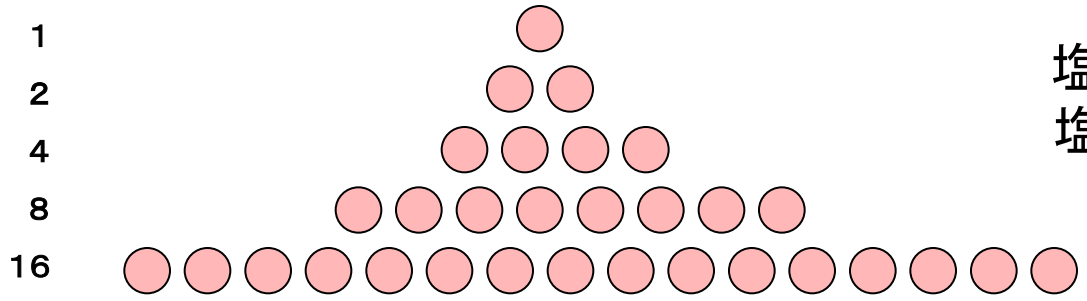

前赤芽球	0.96%
塩基好性赤芽球	1.93%
塩基好性赤芽球	3.87%
多染性赤芽球	7.74%
多染性赤芽球	15.48%

細胞分裂は塩基好性赤芽球と多染性赤芽球の段階で行なわれることから、通常多染性赤芽球が一番多く出現する

血液細胞のチェックポイント

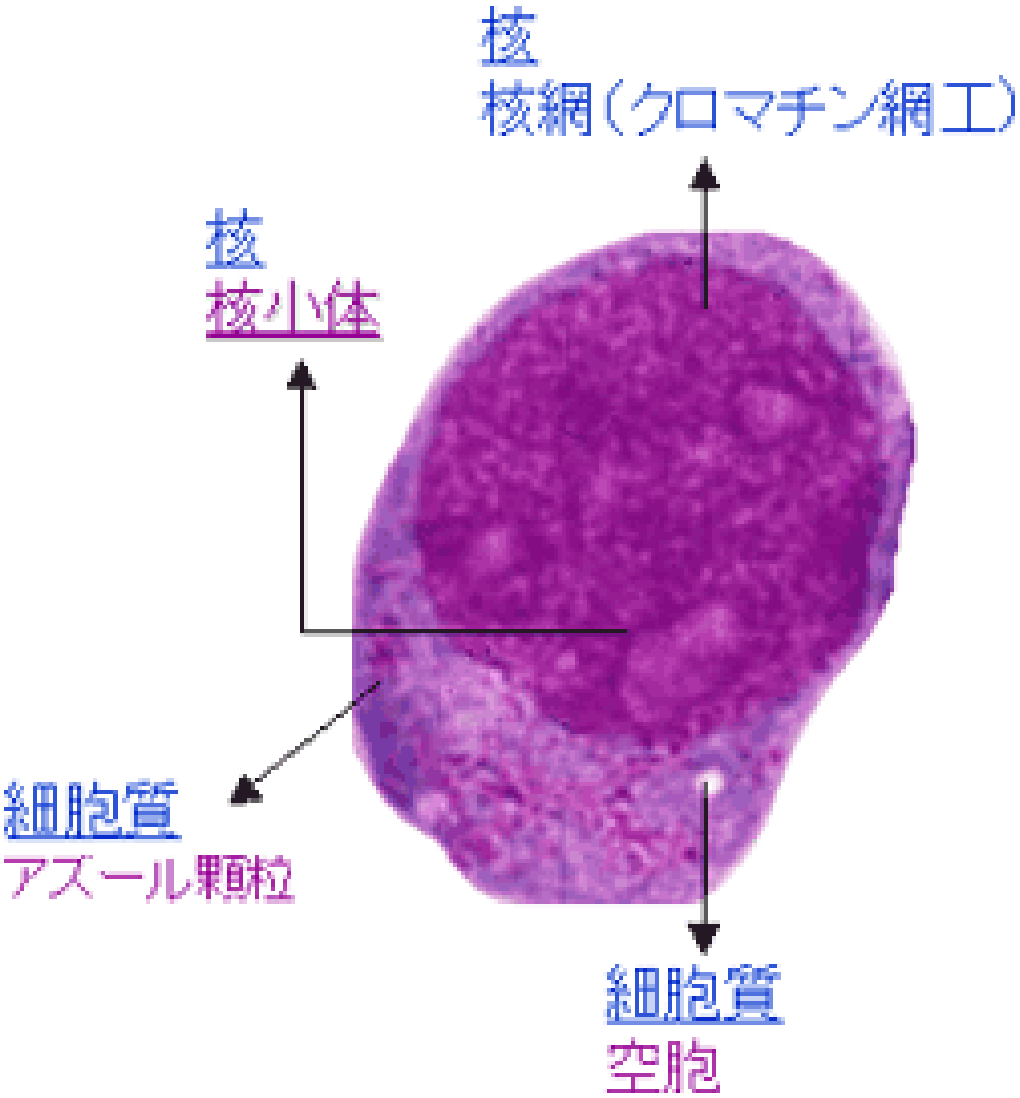

細胞容積
RBCと比較して表現

核網(クロマチン網工）
核網の性状
（粗剛、繊細、顆粒、無構造）
核小体の有無

細胞質
顆粒の存在
空胞の有無

核クロマチンの例（粗剛、繊細、顆粒状、無構造）

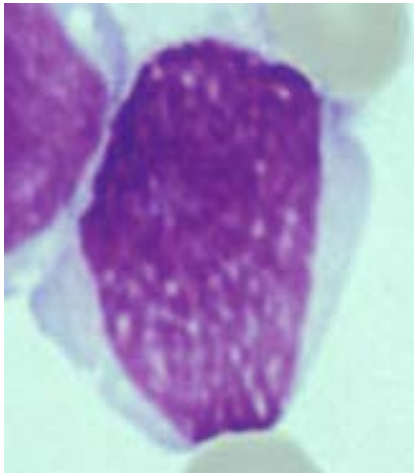

粗剛（荒）

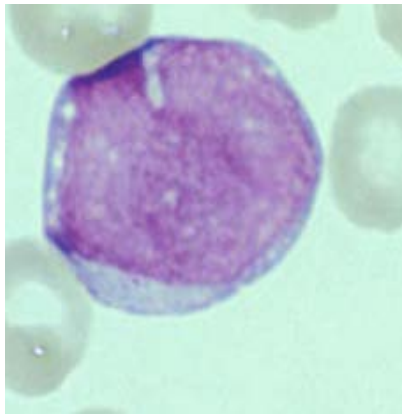

繊細

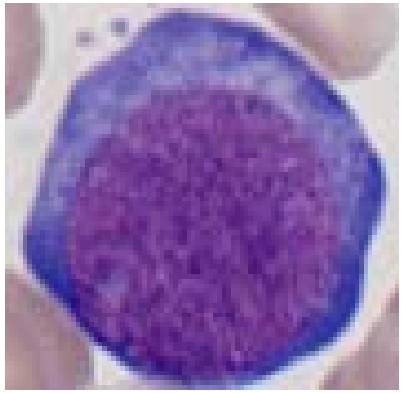

顆粒状

無構造

表現例：大型で、核が顆粒状を呈し細胞質が濃い青色
だから前赤芽球と思われる

細胞質の表現

- 色調とその濃度
- 顆粒（アズール顆粒）とその大きさ、分散状態
- 空胞有無とその大きさ、分散状態

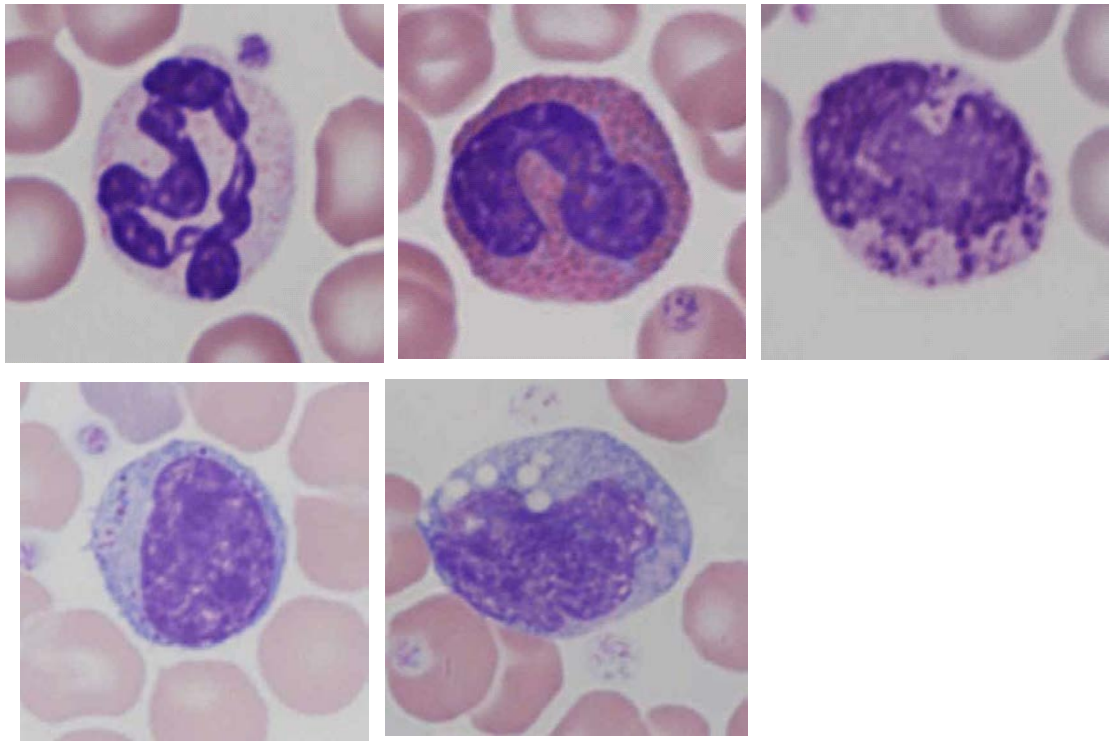

骨髄芽球vs前骨髄球vs骨髄球vs後骨髄球 （ヒト）

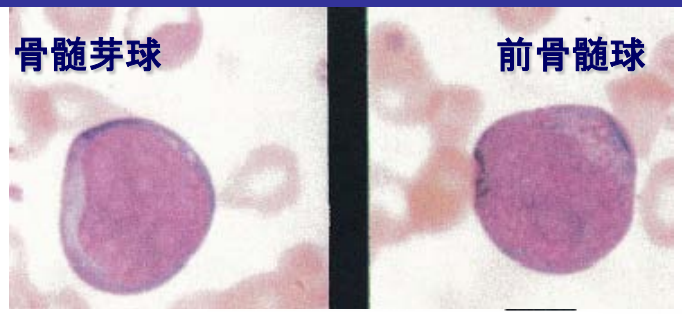

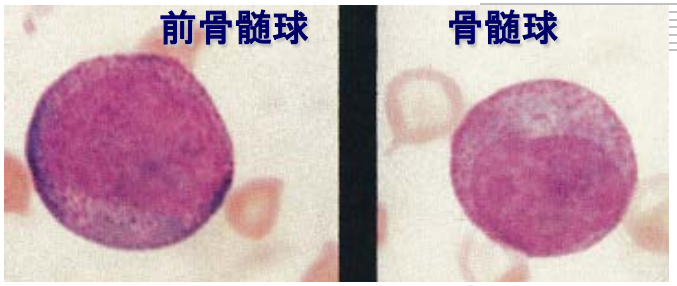

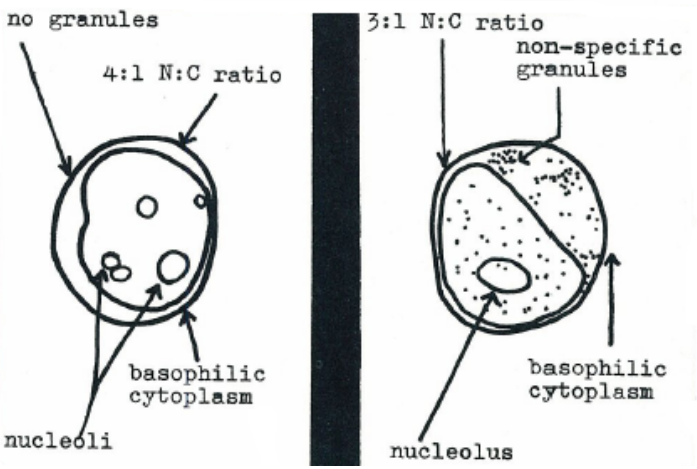

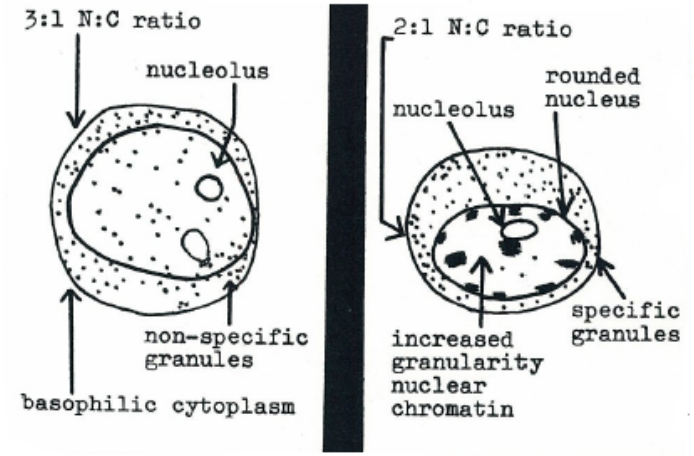

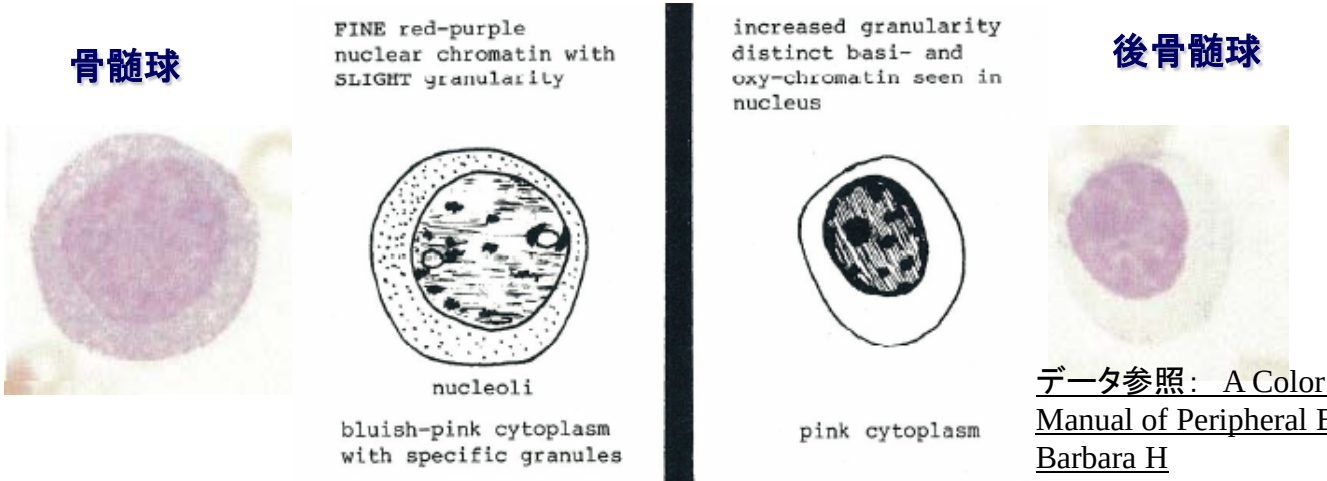

データ参照： A Color Atlas and Instruction Manual of Peripheral Blood Cell Morphology/ Barbara H

前赤芽球vs好塩基性赤芽球vs多染性赤芽球vs正染性赤芽球 （ヒト）

前赤芽球

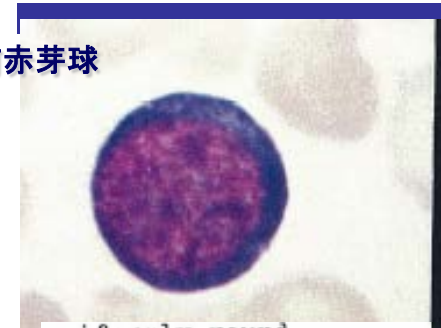

uniformly round nuclear shape

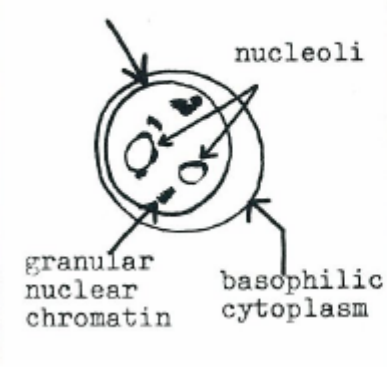

好塩基性赤芽球

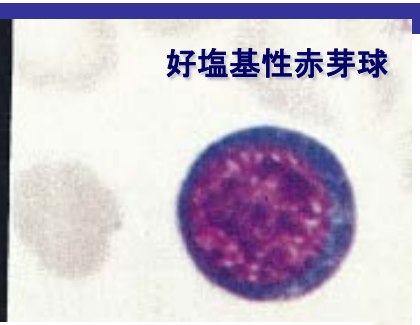

increased granularity of nuclear chromatin

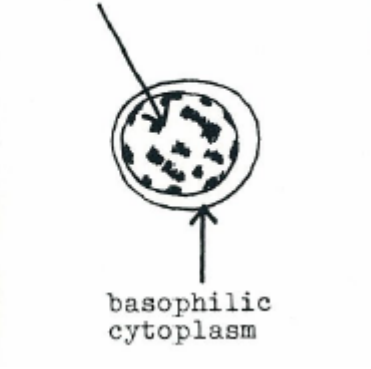

好塩基性赤芽球

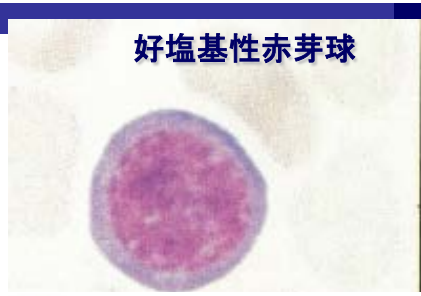

perfectly round nuclear shape

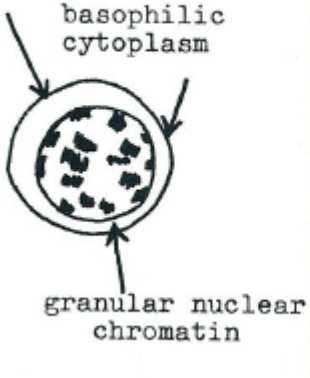

多染性赤芽球

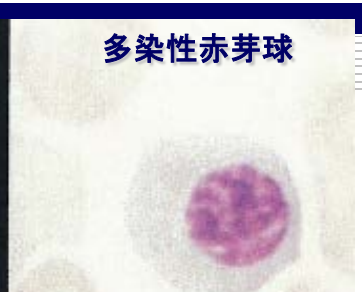

polychromatophilic cytoplasm

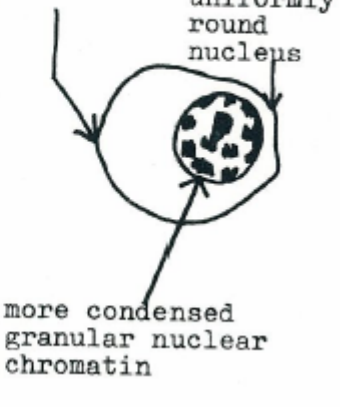

多染性赤芽球

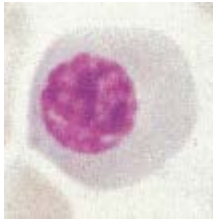

polychromatophilic cytoplasm

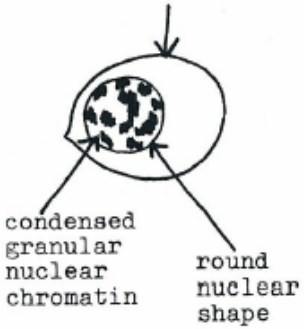

uniformly round nuclear shape

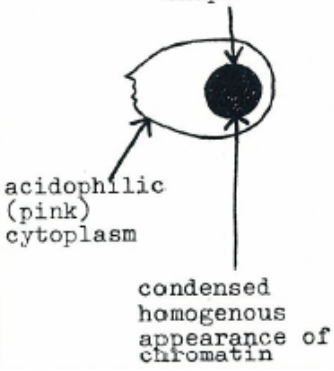

正染性赤芽球

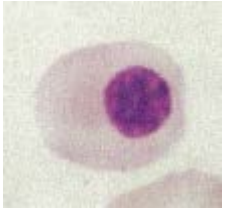

データ参照： A Color Atlas and Instruction Manual of Peripheral Blood Cell Morphology/ Barbara H

骨髄参照の例（Rat）

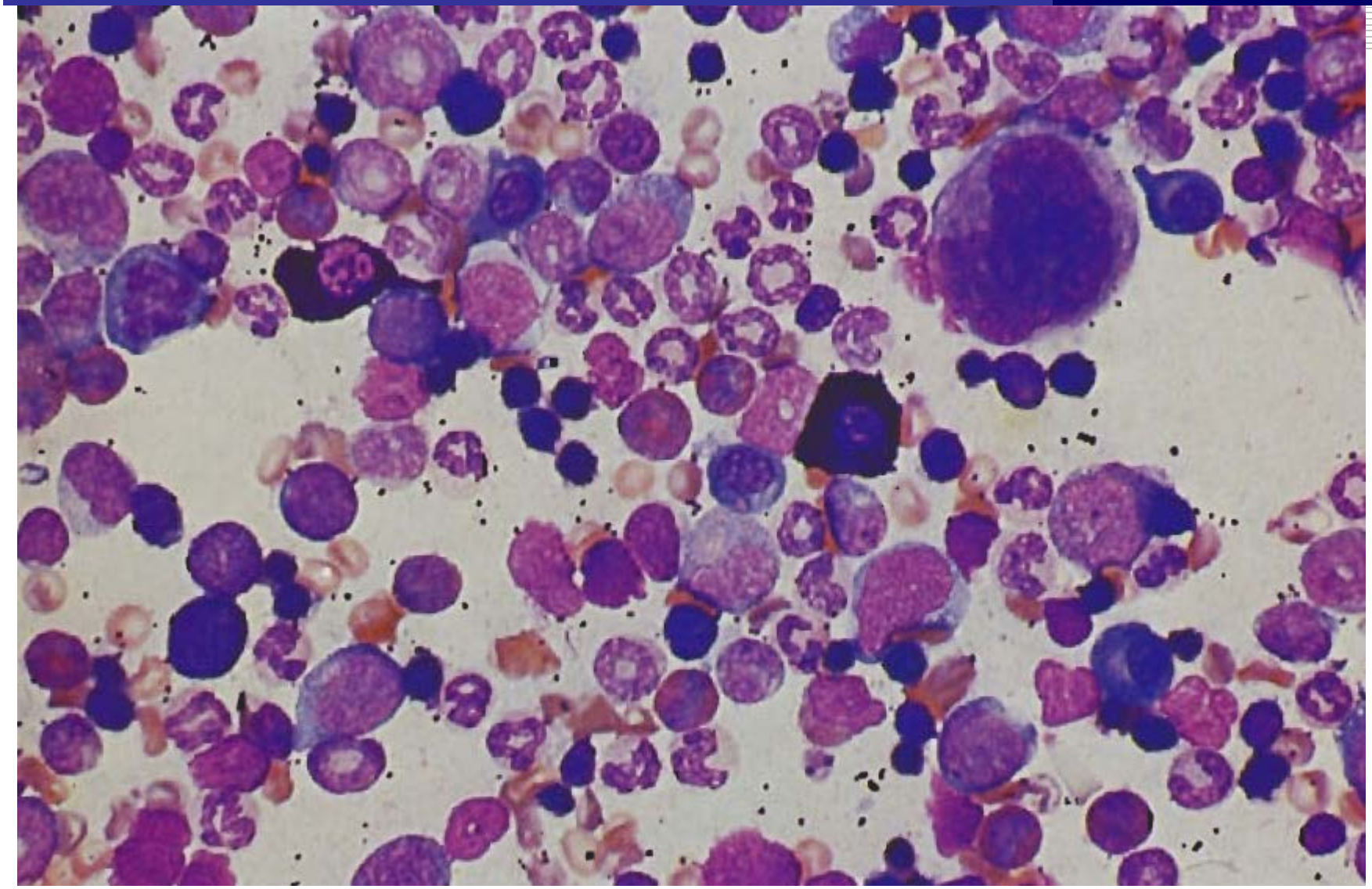

データ参照： ATLAS OF THE HEMATOLOGY OF THE LABORATORY RAT / A.HASEGAWA

骨髄参照の例（Mouse）

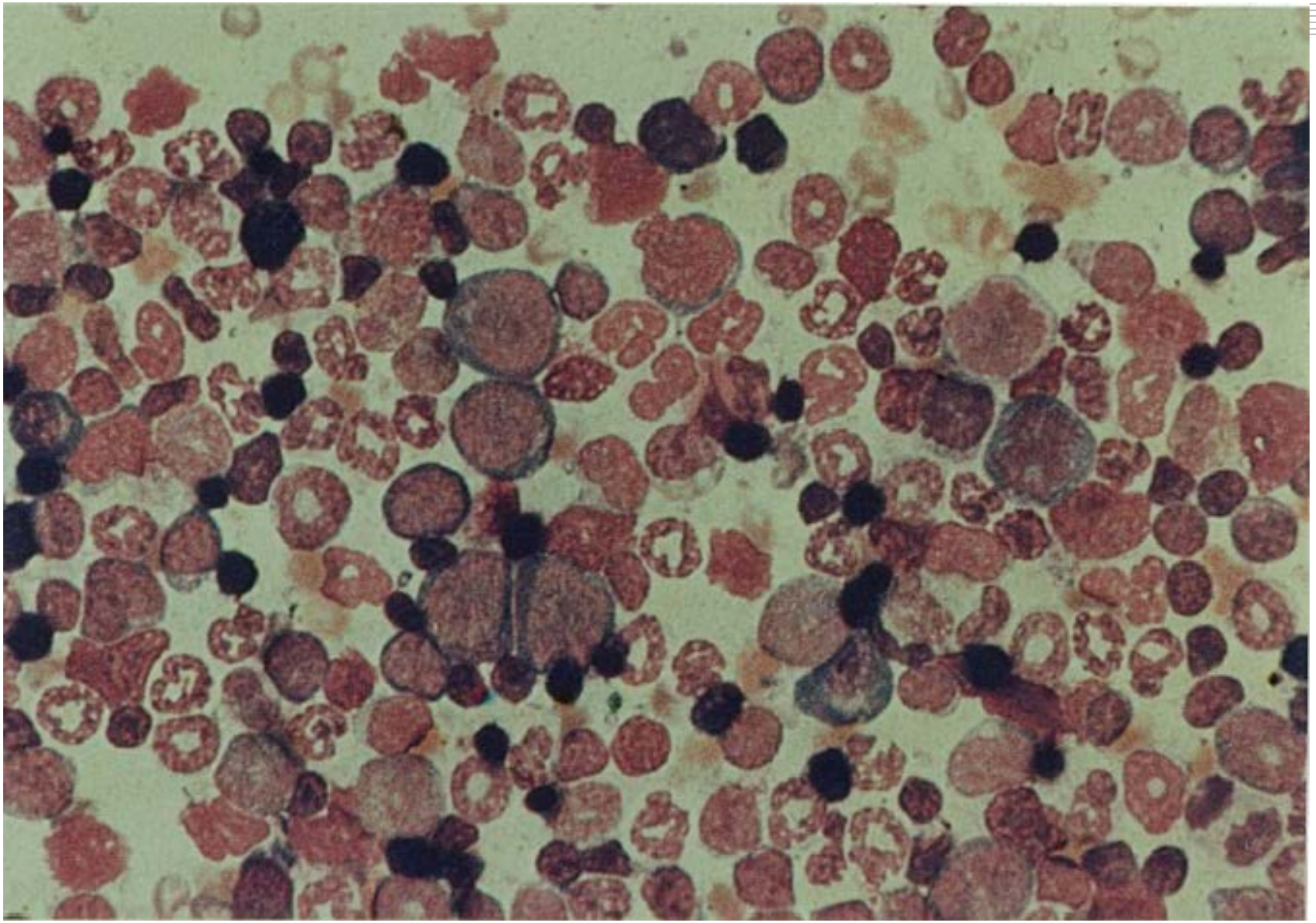

An Atlas of Laboratory Animal Hematology / Sanferson J H

紛らわしい非赤芽球＆骨髄球系細胞　in Rat

これらの細胞は出現頻度が極端に増加している場合を除いて分類対象としない

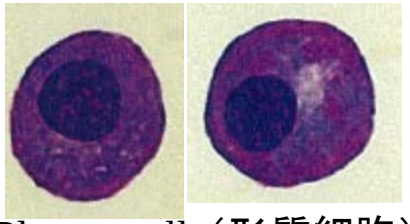

Plasma cells（形質細胞）

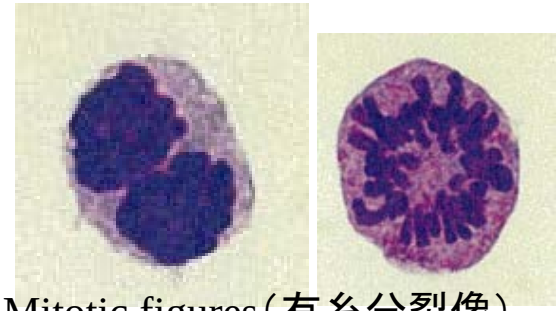

Mitotic figures（有糸分裂像）

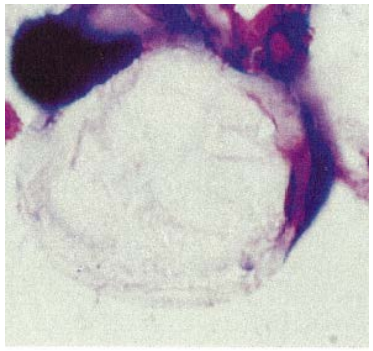

Fat storing cells（脂肪貯蔵細胞）

Preosteoclasts（前破骨細胞）

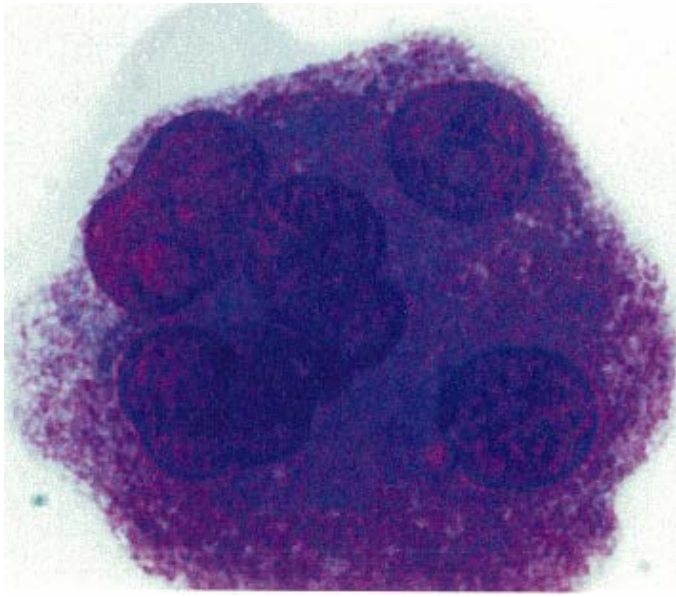

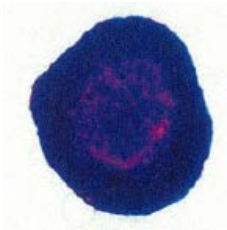

Mast cells（肥満細胞）

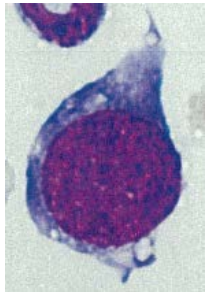

Reticulum cells（細網細胞/　間葉系幹細胞）

Histiocytes（大食細胞）

Preosteoblasts（前骨芽細胞）

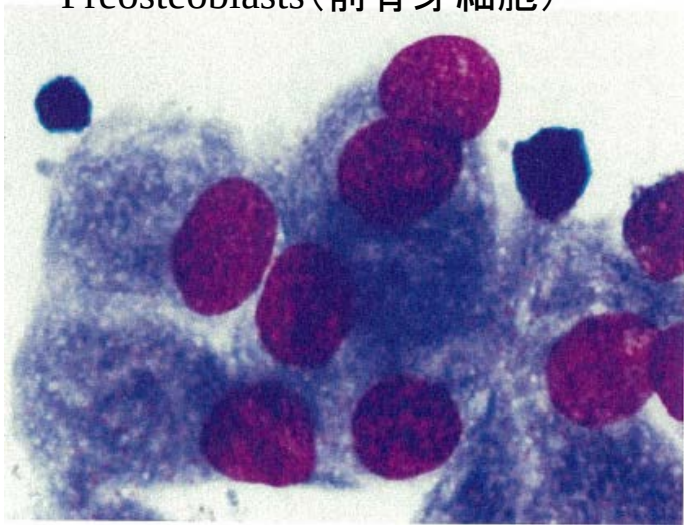

データ参照：　ATLAS OF THE HEMATOLOGY OF THE LABORATORY RAT / A.HASEGAWA

骨髄像を見る上の基本

1. 健常動物の細胞分布比率を意識しておく
   - 出現頻度の多い細胞を知る
2. 赤血球系と骨髄系比率を求める
   - M:Eはどのぐらいか？
3. 不明細胞群の比率を求める
   - 病理像から病態変化の原因を予測

おまけ！末梢血形態で難しいのは単核細胞の鑑別

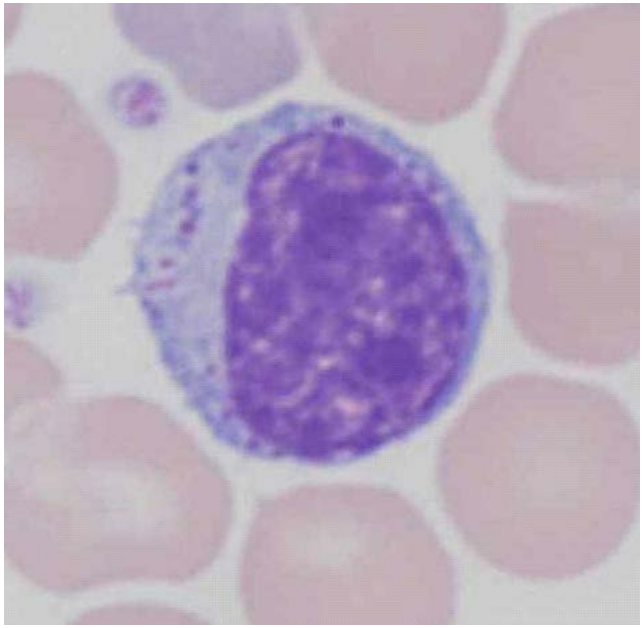

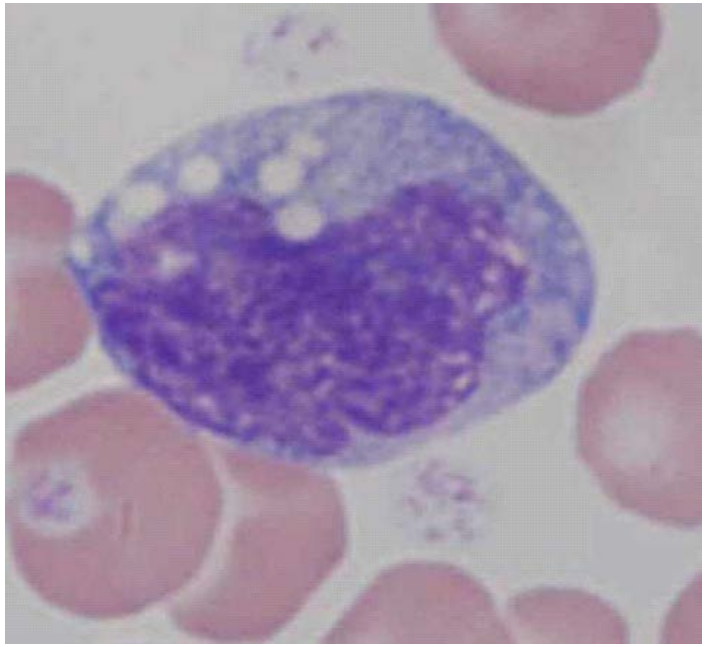

単球の細胞質： リンパ球と比較すると好塩基性が弱く、スリガラス状（灰青色）
リンパ球の細胞質： 透明性のある青色

しかし細胞質の色調のみでは、リンパ球や好中球と区別が難しい細胞もあり、
その場合は顆粒や細胞の大きさ、中でも核形態はもっとも重要である。

情報提供：元九州ガンセンター　阿南先生